Название организации: КардиоДом, ЗАО

Компьютерная ЭЭГ

Карточка пациента

ФИО пациента Иванов Иван Иванович, пол: муж	
Дата рождения	01.01.1900
Время исследования	23.07.2014

Спектры

Топографические карты
(Режим мощности, Сумма)
Длина окна: 4 с (50%). Тип окна: Ханна. Разрешение по частоте: 0,25 Гц.
ФНЧ: 30 Гц, ФВЧ: 1,6 Гц (0,1 с), Режектор: 50 (±5) Гц, Чувств: 100 мкВ/см

Исследуемый интервал: 00:02,208- 03:04,212 (03:02,004) [-00:01,780], 15:09:16 Фоновая ЭЭГ

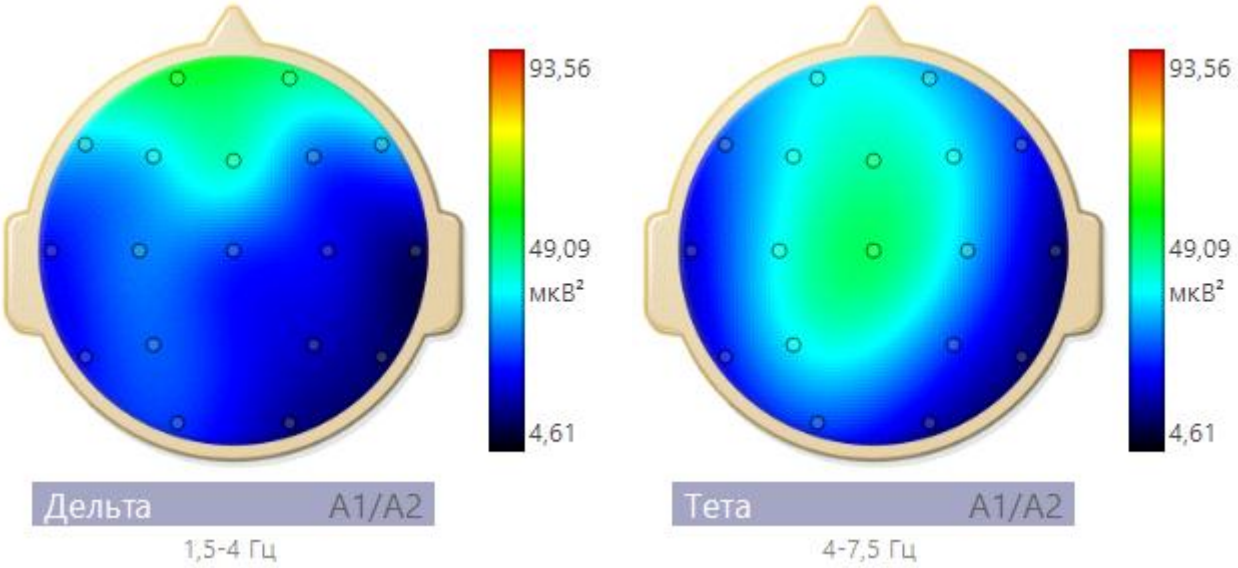

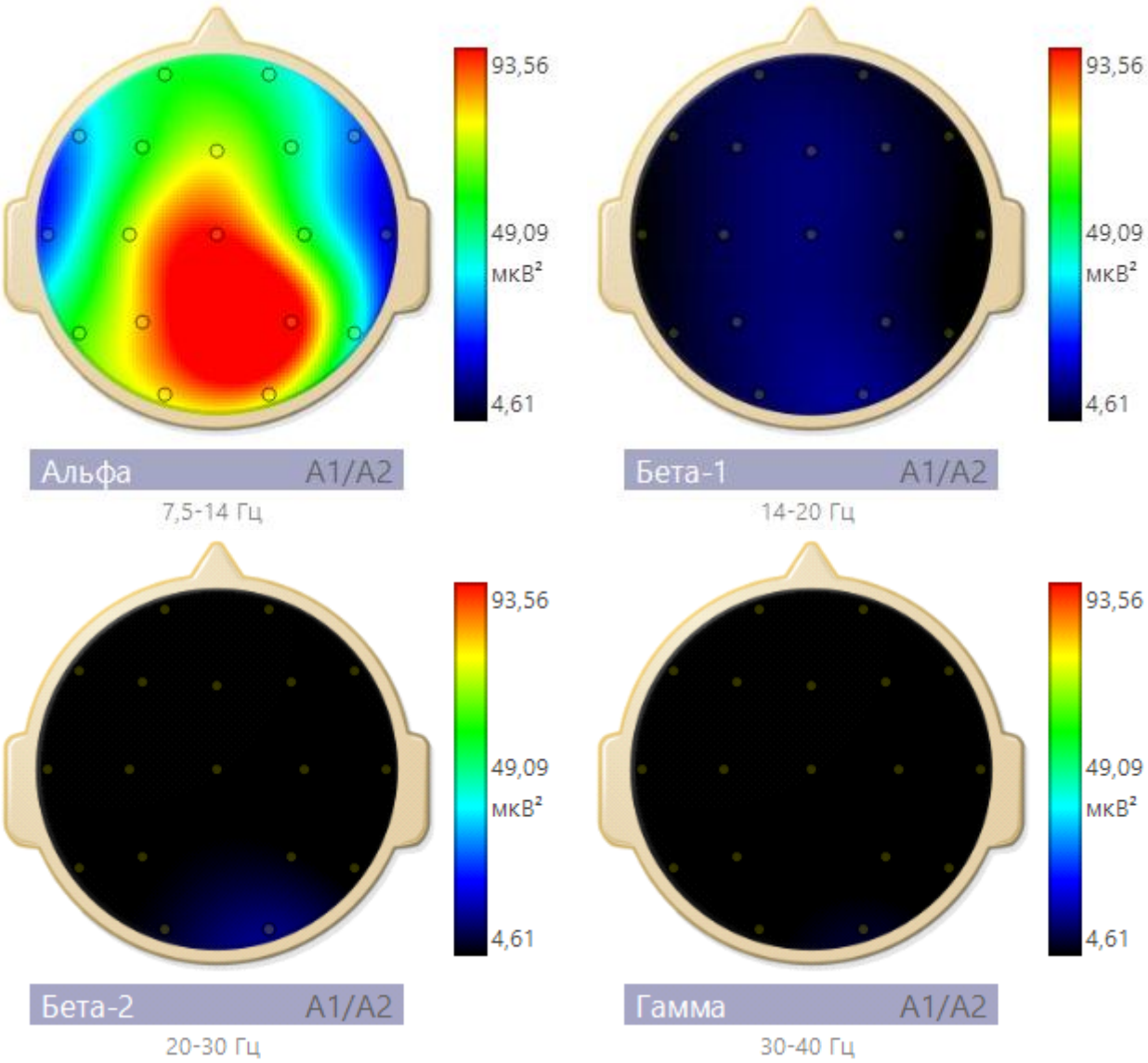

Спектры

Распределения по частотам
(Режим мощности)

Длина окна: 4 с (50%). Тип окна: Ханна. Разрешение по частоте: 0,25 Гц.
ФНЧ: 30 Гц, ФВЧ: 1,6 Гц (0,1 с), Режектор: 50 (±5) Гц, Чувств: 100 мкВ/см

Исследуемый интервал: 00:02,208- 03:04,212 (03:02,004) [-00:01,780], 15:09:16 Фоновая ЭЭГ

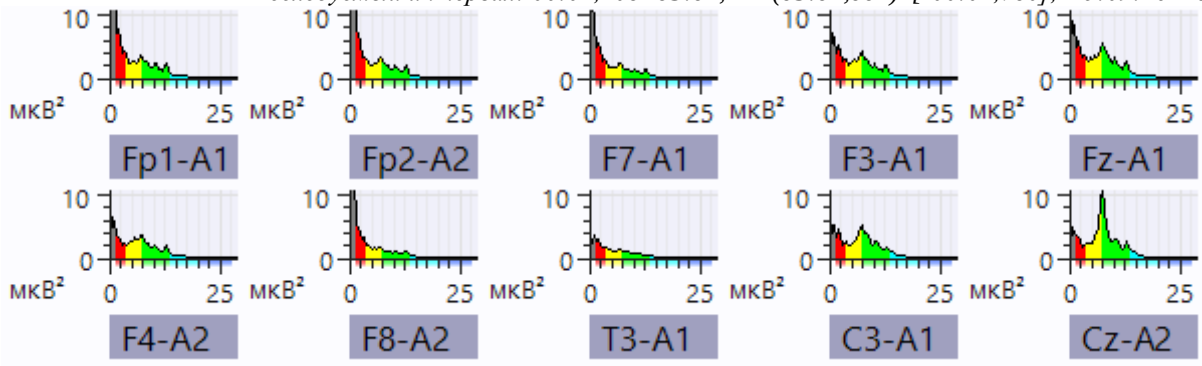

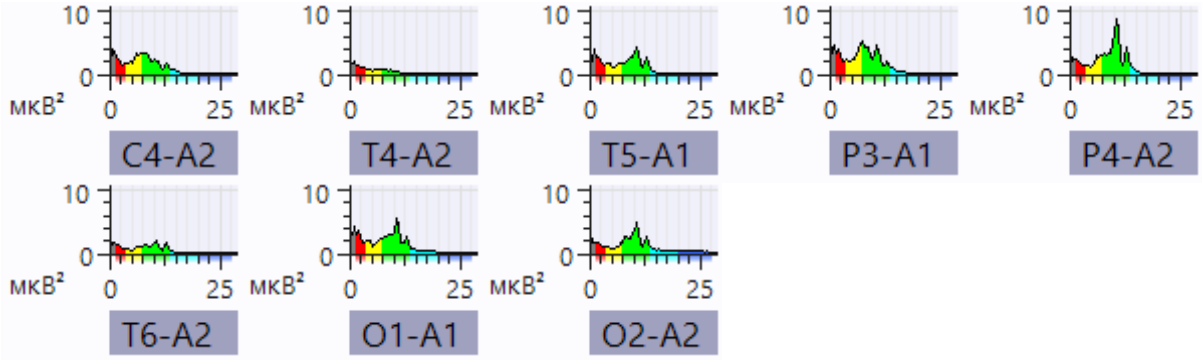

Спектры

Числовые значения

(Режим мощности, Сумма)

Длина окна: 4 с (50%). Тип окна: Ханна. Разрешение по частоте: 0,25 Гц.

ФНЧ: 30 Гц, ФВЧ: 1,6 Гц (0,1 с), Режектор: 50 (±5) Гц, Чувств: 100 мкВ/см

Исследуемый интервал: 00:02,208- 03:04,212 (03:02,004) [-00:01,780], 15:09:16 Фоновая ЭЭГ

Отведение	Дельта[1,5-4 Гц]	Тета[4-7,5 Гц]	Альфа[7,5-14 Гц]	Бета-1[14-20 Гц]	Бета-2[20-30 Гц]	Гамма[30-40 Гц]
Fp1-A1	56,59 мкВ²	37,01 мкВ²	52,71 мкВ²	9,11 мкВ²	3,82 мкВ²	0,90 мкВ²
Fp2-A2	52,03 мкВ²	33,56 мкВ²	43,67 мкВ²	7,21 мкВ²	2,80 мкВ²	0,75 мкВ²
F7-A1	38,71 мкВ²	25,87 мкВ²	31,63 мкВ²	6,46 мкВ²	2,95 мкВ²	0,80 мкВ²
F3-A1	36,43 мкВ²	39,62 мкВ²	55,26 мкВ²	10,26 мкВ²	4,08 мкВ²	0,96 мкВ²
Fz-A1	43,07 мкВ²	47,52 мкВ²	74,93 мкВ²	12,37 мкВ²	4,57 мкВ²	1,04 мкВ²
F4-A2	27,60 мкВ²	38,44 мкВ²	48,86 мкВ²	9,15 мкВ²	3,32 мкВ²	0,72 мкВ²
F8-A2	38,16 мкВ²	22,02 мкВ²	26,40 мкВ²	4,77 мкВ²	2,16 мкВ²	0,61 мкВ²
T3-A1	21,96 мкВ²	16,39 мкВ²	20,64 мкВ²	3,99 мкВ²	2,10 мкВ²	0,67 мкВ²
C3-A1	30,50 мкВ²	39,62 мкВ²	68,39 мкВ²	9,71 мкВ²	3,44 мкВ²	0,97 мкВ²
Cz-A2	26,01 мкВ²	51,49 мкВ²	94,60 мкВ²	12,33 мкВ²	3,55 мкВ²	0,88 мкВ²
C4-A2	20,55 мкВ²	33,42 мкВ²	54,86 мкВ²	8,27 мкВ²	2,60 мкВ²	0,80 мкВ²
T4-A2	11,77 мкВ²	9,92 мкВ²	13,18 мкВ²	2,34 мкВ²	1,33 мкВ²	0,49 мкВ²
T5-A1	21,73 мкВ²	19,40 мкВ²	58,44 мкВ²	6,31 мкВ²	3,30 мкВ²	1,16 мкВ²
P3-A1	28,69 мкВ²	38,83 мкВ²	80,19 мкВ²	10,50 мкВ²	3,62 мкВ²	1,03 мкВ²
P4-A2	17,46 мкВ²	25,60 мкВ²	97,68 мкВ²	9,65 мкВ²	4,52 мкВ²	1,73 мкВ²
T6-A2	11,47 мкВ²	11,17 мкВ²	32,18 мкВ²	4,83 мкВ²	3,21 мкВ²	1,46 мкВ²
O1-A1	24,72 мкВ²	23,05 мкВ²	70,41 мкВ²	10,93 мкВ²	7,47 мкВ²	3,58 мкВ²
O2-A2	13,32 мкВ²	13,79 мкВ²	64,70 мкВ²	14,16 мкВ²	13,99 мкВ²	7,80 мкВ²

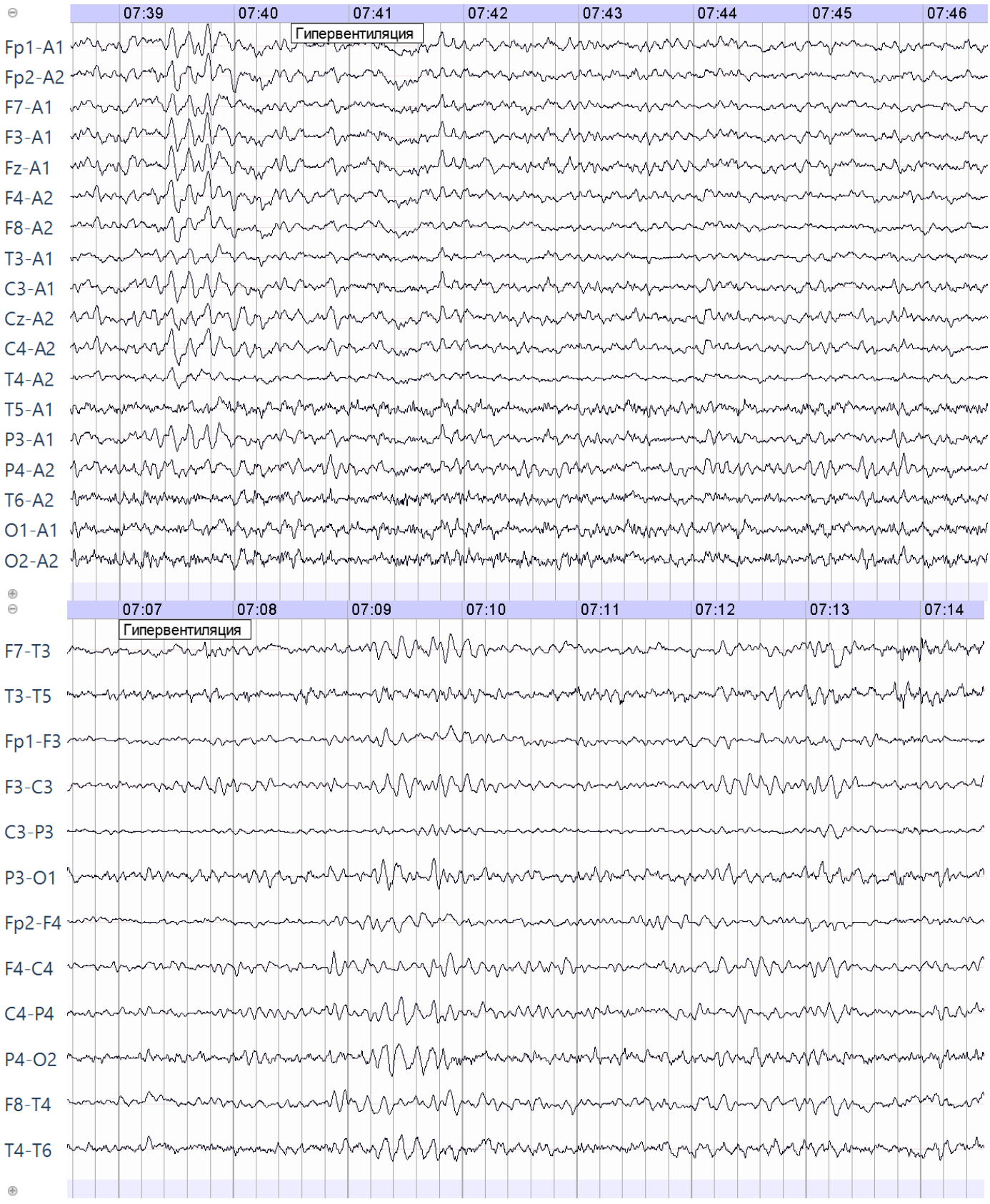
07:39
07:40
07:41
07:42
07:43
07:44
07:45
07:46
Гипервентиляция
Fp1-A1
Fp2-A2
F7-A1
F3-A1
Fz-A1
F4-A2
F8-A2
T3-A1
C3-A1
Cz-A2
C4-A2
T4-A2
T5-A1
P3-A1
P4-A2
T6-A2
O1-A1
O2-A2
07:07
07:08
07:09
07:10
07:11
07:12
07:13
07:14
Гипервентиляция
F7-T3
T3-T5
Fp1-F3
F3-C3
C3-P3
P3-O1
Fp2-F4
F4-C4
C4-P4
P4-O2
F8-T4
T4-T6

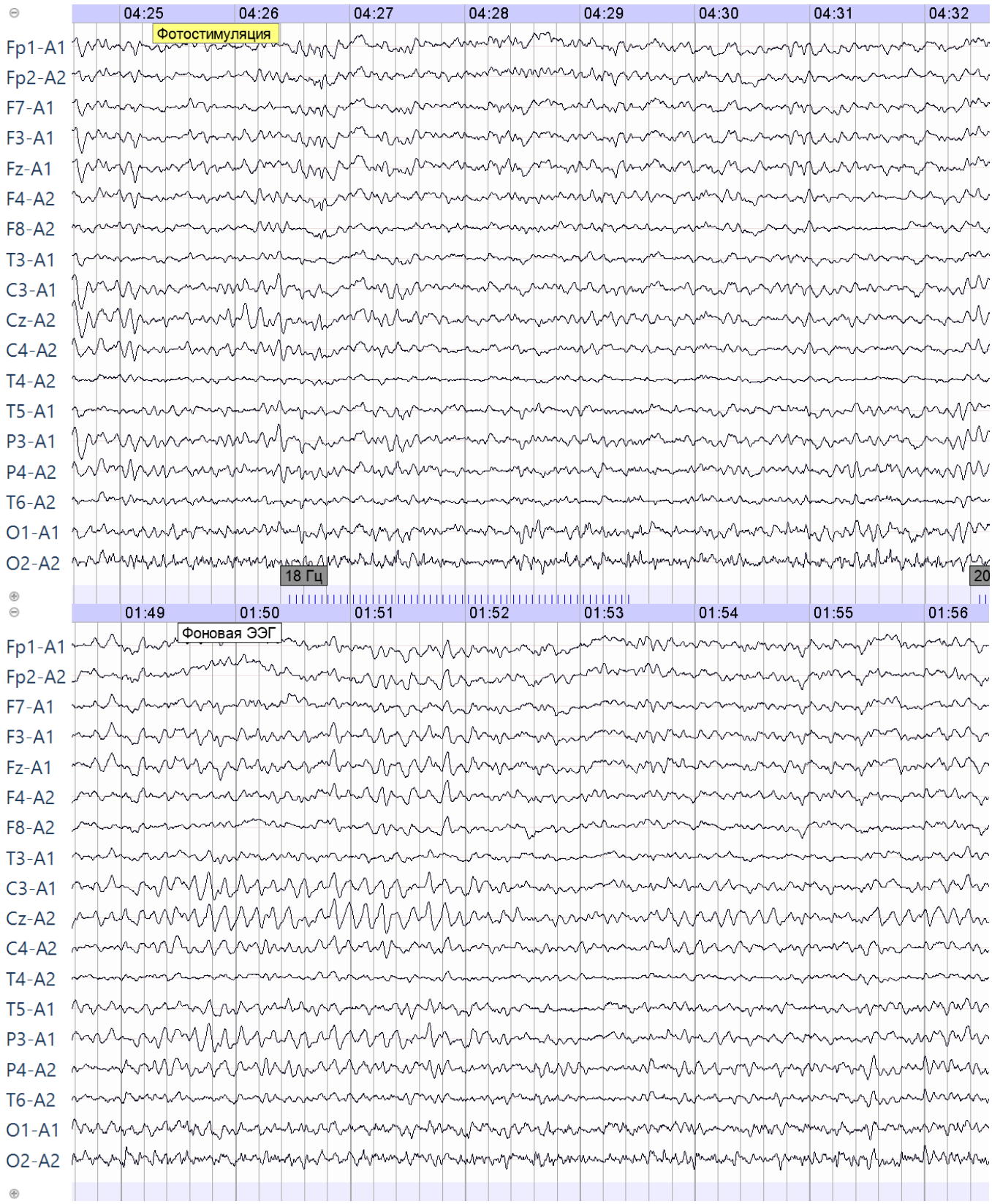
04:25
04:26
04:27
04:28
04:29
04:30
04:31
04:32
Фотостимуляция
Fp1-A1
Fp2-A2
F7-A1
F3-A1
Fz-A1
F4-A2
F8-A2
T3-A1
C3-A1
Cz-A2
C4-A2
T4-A2
T5-A1
P3-A1
P4-A2
T6-A2
O1-A1
O2-A2
18 Гц
20
01:49
01:50
01:51
01:52
01:53
01:54
01:55
01:56
Фоновая ЭЭГ
Fp1-A1
Fp2-A2
F7-A1
F3-A1
Fz-A1
F4-A2
F8-A2
T3-A1
C3-A1
Cz-A2
C4-A2
T4-A2
T5-A1
P3-A1
P4-A2
T6-A2
O1-A1
O2-A2

Спектры

Топографические карты
(Режим мощности, Сумма)
Длина окна: 4 с (50%). Тип окна: Ханна. Разрешение по частоте: 0,25 Гц.
ФНЧ: 30 Гц, ФВЧ: 1,6 Гц (0,1 с), Режектор: 50 (±5) Гц, Чувств: 100 мкВ/см

Исследуемый интервал: 30,002- 36,020 (06,018) [-01,922], 15:09:16 Фоновая ЭЭГ

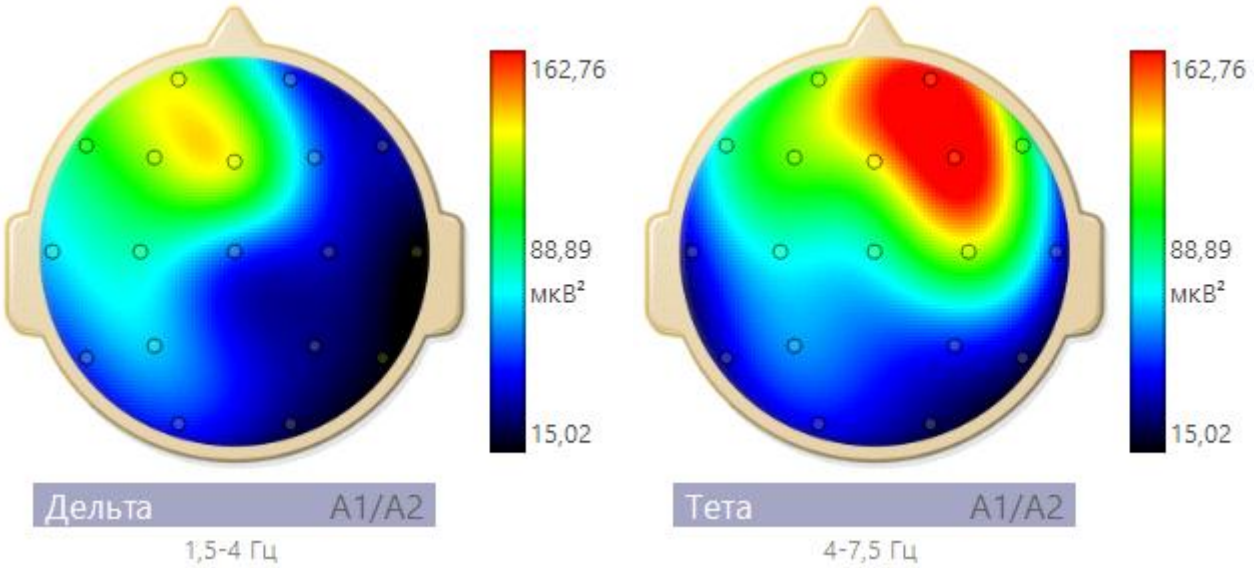

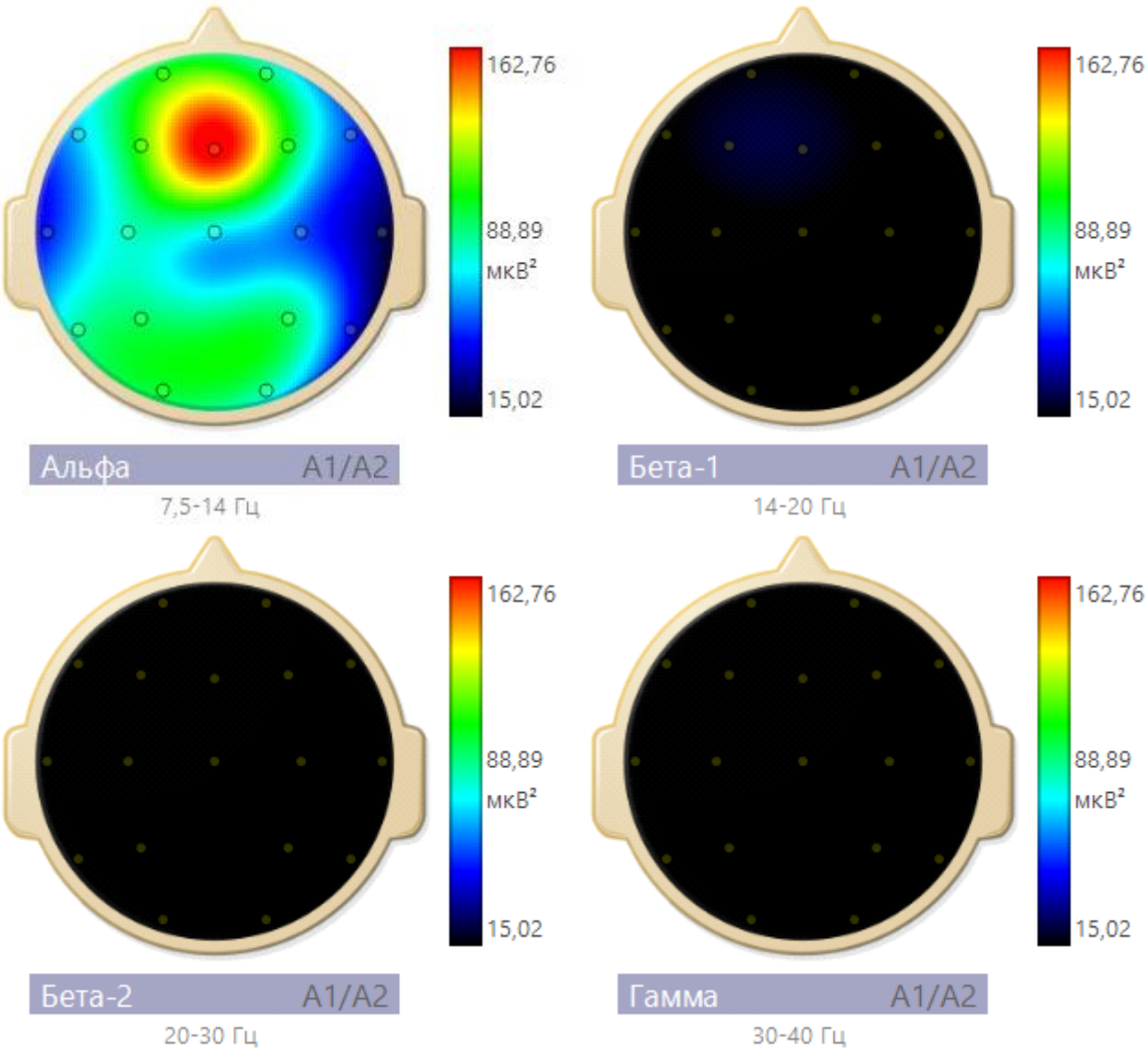

В фоновой ЭЭГ:

Альфа- ритм недостаточно регулярный, значительно дезорганизованный, с амплитудой волн до 30 - 40 мкВ, в виде вспышек синхронизации до 50 - 70 мкВ, часто - с заостренностью волн, неустойчивым периодом волн, чаще "медленного" субдиапазона 8,0 – 10,0 кол/с.

Бета- активность не усилена, с преобладанием по мощности в лобно - теменных отделах, представлена бета-1 и бета- 2 субдиапазонами частот, амплитудой до 10 - 20 мкВ, со вспышками до 25 - 35 мкВ.

Медленноволновая активность нерезко диффузно усилена, преимущественно представлена тета- диапазоном частот 5,0 – 7,0 кол/с, амплитудой до 25 - 35 мкВ, с акцентом в лобно – центрально - теменных областях, со вспышками до 50 - 60 мкВ.

Нечетко структурированные билатерально-синхронные "замедленные"альфа- и тета- вспышки с высокой амплитудой до 100 - 140 мкВ, с заостренностью волн, периодически по типу острых - медленных волн, фронтальным акцентом, иногда - ритмизированные альфа- тета-вспышки (7,0 - 8,0 кол/с) в заднелобных отделах полушарий, с акцентом слева (вероятно вариант замедленного экзальтированного мю-ритма).

Реакция на открывание – закрывание глаз (ОГ – ЗГ) – недостаточно отчетливая.

При ритмической фотостимуляции - усвоение ритма не выражено.

В условиях гипервентиляции – экзальтация ритмики, с повторными пароксизмальными вспышками по типу острых альфа- и тета-волн, чаще с лобно-теменным акцентом.

ЗАКЛЮЧЕНИЕ: Биоэлектрическая активность головного мозга характеризуется выраженными диффузными изменениями, с дезорганизацией активности конвекситальной коры, выраженной дисфункцией срединных структур мозга (диэнцефального уровня), заинтересованностью лобно-базальных образований.
Снижен порог пароксизмальной готовности.
Показано динамическое ЭЭГ наблюдение в плане лобного фокуса пароксизмальной эпилептиформной активности.

ФИО врача: Соловьянович Сергей Викторович